

Diagnostiek bij multipel myeloom: de rol van beeldvorming, chromosoomanalyse en multiparameter-flowcytometrie

Multiple myeloma diagnostics: the role of imaging, chromosome analysis and multiparameter flowcytometry

S. Zweegman, M.C. Minnema, M. Stevens-Kroef, M.J. Kersten, P. Wijermans, J.J. Wegman, J.C. Regelink, R.A. Brooimans, B. Beverloo, A.C. Bloem, H.M. Lokhorst, P. Sonneveld en R.A.P. Raymakers, namens de HOVON Multipel Myeloom Werkgroep en de HOVON Werkgroep Hemato-oncologische Genoom Diagnostiek

Samenvatting

De nieuwste inzichten in de diagnostiek van multipel myeloom, gebaseerd op de internationale criteria van de 'International Myeloma Working Group', zijn voor de Nederlandse situatie samengevat door de HOVON Multipel Myeloom Werkgroep en de Werkgroep Hemato-oncologische Genoom Diagnostiek. In dit artikel wordt ingegaan op de rol van beeldvorming om botlaesies aan te tonen en de mogelijkheden op het gebied van plasmaceldiagnostiek door middel van cytogenetica, fluorescentie-in-situhybridisatie-onderzoek en flowcytometrie. De M-proteïnediagnostiek wordt in een aparte publicatie belicht.

(*Ned Tijdschr Hematol* 2011;8:146-58)

Summary

Guidelines for multiple myeloma diagnostics, based on the International Myeloma Working Group criteria are discussed for the Dutch situation by the HOVON Multiple Myeloma and Hemato-oncology Gene Diagnostic Groups, with focus on imaging to detect bone lesions, and plasmacell evaluation by cytogenetics, fluorescence in-situ hybridization, as well as flowcytometry.

Inleiding

Om de diagnose 'multipel myeloom' (MM) te stellen, alsmede een indicatie tot therapie, werd tot voor kort gebruik gemaakt van de stadiëring volgens Salmon en Durie. De 'International Myeloma Working Group'

heeft recentelijk de diagnostische criteria gewijzigd (zie *Tabel 1*, pagina 147).¹ In deze classificatie is ook de 'free light chain' (FLC) of vrijlichteketenbepaling en -ratio betrokken, waarover u in de richtlijn 'Diag-

Auteurs: mw. dr. S. Zweegman, internist-hematoloog, afdeling Hematologie, VU medisch centrum, mw. dr. M.C. Minnema, internist-hematoloog, afdeling Hematologie, UMC Utrecht, mw. dr. M. Stevens-Kroef, klinisch cytogeneticus, afdeling Antropogenetica, UMC St Radboud, mw. dr. M.J. Kersten, internist-hematoloog, afdeling Klinische Hematologie, Academisch Medisch Centrum, dhr. dr. P. Wijermans, internist-hematoloog, afdeling Hematologie, HagaZiekenhuis, dhr. dr. J.J. Wegman, internist-hematoloog, afdeling Interne Geneeskunde, Deventer Ziekenhuis, mw. drs. J.C. Regelink, internist-hematoloog, afdeling Hematologie, VU medisch centrum, dhr. dr. R.A. Brooimans, medisch immunoloog, afdeling Laboratorium Medische en Tumorimmunologie, Erasmus MC, mw. dr. B. Beverloo, klinisch cytogeneticus, afdeling Klinische Genetica, Erasmus MC, dhr. dr. A.C. Bloem, medisch immunoloog, afdeling Medische Immunologie, UMC Utrecht, dhr. prof. dr. H.M. Lokhorst, internist-hematoloog, afdeling Hematologie, UMC Utrecht, dhr. prof. dr. P. Sonneveld, internist-hematoloog, afdeling Hematologie, Erasmus MC, dhr. dr. R.A.P. Raymakers, afdeling Hematologie, UMC Utrecht. Correspondentie graag richten aan dhr. dr. R.A.P. Raymakers, internist-hematoloog, afdeling Hematologie, UMC Utrecht, Heidelberglaan 100, 3584 CX Utrecht, tel.: 088 755 55 55, e-mailadres: r.raymakers@umcutrecht.nl Belangenconflict: geen gemeld. Financiële ondersteuning: geen gemeld.

Trefwoorden: beeldvorming, cytogenetica, FISH, flowcytometrie, multipel myeloom, osteolyse, plasmacellen

Key words: cytogenetics, FISH, flowcytometry, imaging, multiple myeloma, osteolysis, plasma cells

Tabel 1. Diagnostische criteria volgens de 'International Myeloma Working Group'.

	MGUS	'Smouldering' MM	Symptomatisch MM
M-proteïne (serum)	<30 g/l en	≥30 g/l en/of	M-proteïne aanwezig in serum of urine [^]
monoklonale plasmacellen (BM)	<10%	≥10%	monoklonale plasmacellen aanwezig in BM en/of gedocumenteerd klonaal plasmacytoon
MM-gerelateerde orgaan- en weefselschade	nee	nee	ja*
beleid expectatief	expectatief	behandeling	

[^] Bij de afwezigheid van M-proteïne voldoet een afwijkende vrijlichteketen (VLK)-ratio. Indien geen M-proteïne of afwijkende VLK-ratio aanwezig is, mag de diagnose 'niet-secernerend MM' worden gesteld indien ≥10% plasmacellen en minimaal 1 myeloomgerelateerde disfunctie aanwezig zijn. * Het acroniem CRAB (Calcium, 'Renal insufficiency', Anemie, Botziekte) is hierbij behulpzaam: hypercalciëmie >2,65 mmol/l; nierinsufficiëntie: kreatinine >177 μmol/l; anemie: hemoglobuline <6,25 mmol/l of 1,25 mmol/l onder normaal; botziekte: lytische laesies of osteopenie. MGUS='monoclonal gammopathy of undetermined significance', MM=multipel myeloom, BM=beenmerg.

nostiek M-proteïne' kunt lezen. Voor het stellen van de diagnose 'symptomatisch MM' is het bestaan van orgaanbetrokkenheid een vereiste, waarvan botziekte een criterium is. Over de precieze rol van de nieuwe diagnostische technieken voor het aantonen van botziekte is nog geen eenduidigheid. In het eerste deel van dit artikel vindt u de overwegingen en aanbeveling van de HOVON-MM-werkgroep over beeldvorming bij het diagnosticeren en vervolgen van MM-botziekte.

De behandelingsmogelijkheden voor het MM zijn de laatste jaren toegenomen. In toenemende mate zijn prognostische factoren, die de uitkomst voorspellen, en predictieve factoren, die de respons op therapie voorspellen, van belang bij het vaststellen van de keuze van therapie. Het 'International Staging System' (ISS), gebaseerd op het serum-β₂-microglobuline en het serumalbuminegehalte werd gevalideerd bij ruim 10.000 patiënten die in verschillende onderzoeken werden behandeld, en is een duidelijk voorspellende factor voor overleving (zie Tabel 2). Recentelijk is aangetoond dat de ISS ook prognostische waarde heeft indien patiënten met 'novel agents', zoals de proteasoomremmer bortezomib en de immuunmodulatoire middelen thalidomide en lenalidomide worden behandeld. De vijfjaarsoverleving van patiënten die vanaf diagnose met de nieuwe middelen werden behandeld was 85%, 61% en 26% voor patiënten met respec-

tievelijk ISS I, II en III.² Toch blijft er behoefte aan meer specifieke prognostische en predictieve factoren. Chromosomale afwijkingen blijken inderdaad onafhankelijke prognostische factoren. Hierover kunt u lezen in deel 2. De rol van detectie van klonale plasmacellen door middel van multiparameterflowcytometrie bij diagnose en ter detectie van minimaal residuale ziekte wordt belicht in het derde deel.

1. Beeldvorming bij multipel myeloom

Inleiding

Indien botziekte wordt aangetoond, waarbij in de nieuwe classificatie maar 1 botlaesie of osteopenie wordt vereist, is er sprake van een symptomatisch MM en daarmee een behandelingsindicatie. Met het beschikbaar komen van nieuwe onderzoekstechnieken om botziekte aan te tonen, zoals computertomografie (CT)-scan, 'magnetic resonance imaging' (MRI) en fluorodeoxyglucose-positronemissietomografie (FDG-PET), is de vraag of de klassieke röntgenfoto's van het gehele skelet kunnen worden vervangen. Een belangrijke overweging hierbij is of een hogere sensitiviteit voor detectie van botlaesies tot een meer effectieve behandeling zal leiden of tot overbehandeling zonder winst in uitkomst.

Tabel 2. 'International Staging System'.

Stadium	Criteria	Mediane overleving
I	β_2 -microglobuline <3,5 mg/l albumine \geq 35 g/l	62 maanden
II	afwezigheid van criteria voor stadium I en III	44 maanden
III	β_2 -microglobuline \geq 5,5 mg/l	29 maanden

Richtlijn 'International Myeloma Working Group' 2009

Recentelijk heeft de 'International Myeloma Working Group' (IMWG) de richtlijnen voor beeldvorming gepubliceerd. Hierin wordt gesteld dat het volledige X-skeletonderzoek nog steeds de gouden standaard is. Overwogen kan worden deze te vervangen door een 'low dose whole-body CT' (WBCT), dat minder belastend is voor de patiënt, afgezien van de hogere stralingsbelasting in vergelijking met een 'whole-body X-ray' (WBXR). Daarnaast is het in het algemeen sensitiever voor het aantonen van lytische laesies en toont ook plasmocytomen aan. De IMWG adviseert een MRI bij symptomatische patiënten met een normale WBXR of voor het aantonen van myelumcompressie. Indien er geen MRI beschikbaar is of indien er patiëntgebonden contra-indicaties zijn voor het verrichten van een MRI, is de CT het diagnosticum van keuze. Daarnaast wordt een MRI geadviseerd bij patiënten met een solitair plasmocytoom.³

Onderbouwing van de HOVON-MM-richtlijn 'Beeldvorming bij diagnose'

De HOVON-MM-werkgroeprichtlijn voor beeldvorming bij diagnosestelling (zie Tabel 3, pagina 149) komt in grote lijnen overeen. Er zijn echter enkele nuanceverschillen waarvoor u hierna de onderbouwing vindt.

Volledig X-skeletonderzoek

Salmon en Durie toonden in 1975 reeds aan dat het hebben van meer dan 1 botlaesie correleert met een slechtere prognose: patiënten zonder botlaesies hadden een 'overall survival' (OS) van ongeveer 7 jaar, dit was 2-3 jaar voor patiënten met meer dan 1 botlaesie.⁴ De prognostische waarde van afwijkingen gedetecteerd met X-skeletonderzoek geldt ook in het

tijdperk van de 'novel agents'. Bij een grote serie patiënten behandeld volgens het 'Total Therapy' (TT)-3-protocol werd de negatief prognostische waarde van meer dan 2 botlaesies aangetoond met een 20% lagere OS.⁵

Een belangrijk nadeel van X-skeletonderzoek is dat ten minste 30% van de cortex moet zijn aangetast alvorens afwijkingen zichtbaar worden. Bovendien wordt diffuse botaantasting niet gedetecteerd en is er door overprojectie vaak bemoeilijkte beoordeling van de wervelkolom en het bekken.

CT

In het algemeen is de sensitiviteit van CT voor het aantonen van MM-gerelateerde botziekte groter dan die van X-skeletonderzoek. CT detecteert meer laesies bij gemiddeld 55% van de patiënten, met name in het axiale skelet. Bij gemiddeld 5% van de patiënten toont X-skeletonderzoek meer laesies, met name in de schedel en de extremiteiten.⁶⁻⁹ Daarnaast zijn de mogelijkheden om extramedullaire laesies en het fractuurrisico aan te tonen belangrijke voordelen. Er zijn vrijwel geen gegevens over de prognostische waarde van CT bij nieuw gediagnosticeerde patiënten. Bij patiënten die TT-3-behandeling met hoge dosis chemotherapie ondergingen, werd geen relatie aangetoond tussen het aantal laesies gevonden met CT en de uitkomst van patiënten.⁵

MRI

De studies die de sensitiviteit van MRI hebben vergeleken met die van WBXR tonen dat voor vrijwel elke anatomische regio de mogelijkheid om MM-gerelateerde botziekte aan te tonen van MRI superieur zijn ten opzichte van X-skeletonderzoek, met name in het axiale skelet. Er zijn slechts enkele studies die 'whole-body'-MRI (WBMRI) hebben vergeleken met X-skeletonderzoek. Deze studies laten zien dat WBMRI onge-

Tabel 3. HOVON-MM-richtlijn 'Beeldvorming multipel myeloom'.

- A. WBXR is het eerste keuze diagnosticum voor (re)staging, dit moet bestaan uit:
- X-thorax (PA-opname)
 - X-LWK, X-ThWK (AP- en laterale opnames), X-CWK (AP-, laterale en openmondopnames)
 - X-humeri, X-femora, in het algemeen tevens onderarmen en onderbenen (AP- en laterale opnames)
 - X-pelvis (AP-opname)
 - X-schedel (AP- en laterale opnames)
 - Beeldvorming van symptomatische gebieden buiten het gebied van de standaardopnames
- Een 'low dose' WBCT-scan of WBMRI kan worden overwogen, zie voor overwegingen in de tekst.
- B. Bij symptomen of klachten en het ontbreken van afwijkingen op WBXR dient een MRI van ten minste het axiale skelet en van de verdachte locatie te worden verricht.
CT is het diagnosticum van keuze indien een MRI niet beschikbaar is of in verband met de aanwezigheid van patiëntgebonden contra-indicatie voor het verrichten van MRI.
- C. MRI is het eerste keuze diagnosticum bij verdenking op myelumcompressie.
- D. Bij patiënten met een plasmocytoom dient ter staging een MRI van ten minste het axiale skelet te worden verricht.
- E. Er is momenteel nog onvoldoende bewijs voor het gebruik van beeldvorming in follow-up buiten studieverband, anders dan het eenmaal per jaar verrichten van een X-skeletonderzoek.
- F. Bij verdenking op progressie van botziekte bij reeds eerder gediagnosticeerde patiënten, is het advies een (PET)-CT of MRI te verrichten.

WBXR='whole-body X-ray', PA=van achteren naar voren, LWK=lumbale wervelkolom, ThWK=thoraxwervelkolom, CWK=cervicale wervelkolom, AP=van voren naar achteren, WBCT='whole-body CT', CT=computertomografie, WBMRI='whole-body MRI', MRI='magnetic resonance imaging', PET=positronemissietomografie.

veer 5% van de laesies in de extremiteiten en de ribben mist ten opzichte van X-skeletonderzoek.^{8,10-12} Een voordeel is dat met MRI verschillende patronen van MM-gerelateerde botziekte kunnen worden vastgesteld: focaal, diffuus en het zogenoemde 'peper-en-zout'-patroon.¹³ Bij een groep nieuw gediagnosticeerde patiënten werd aangetoond dat de aanwezigheid van diffuse botziekte voor behandeling is gerelateerd aan een ongunstige prognose: de mediane overleving was 2 jaar, ten opzichte van 4 jaar in de andere patiëntenpopulaties.¹⁴ Bij patiënten die werden behandeld volgens TT 2 (behandeling met hoge dosis chemotherapie na inductie met onder andere thalidomide) en TT 3 is aangetoond dat de aanwezigheid van meer dan 7 focale laesies is gerelateerd aan een slechtere prognose: in beide studies was het verschil in OS 10-15%.^{4,11}

Ook bij patiënten zonder afwijkende bevindingen bij het X-skeletonderzoek is de prognostische impact van MM-gerelateerde botziekte met MRI onderzocht.

Patiënten met afwijkingen aangetoond met MRI (van het axiale skelet) hadden een significant kortere tijd tot progressie dan patiënten met een normale MRI, variërend van 10 versus 32 maanden tot 21 versus 57 maanden.^{15,16}

De diagnose 'solitair plasmocytoom' kan pas worden gesteld indien er een solitaire botlaesie is, waarvan een biopt monoklonale plasmacellen toont. Daarnaast moet het aantal plasmacellen in een random afgenomen beenmerg normaal zijn en er geen skeletlaesies aantoonbaar zijn op de X-skelet. Orgaanbetrokkenheid (CRAB-criteria; Calcium, 'Renal insufficiency', Anemie, Botziekte) moet zijn uitgesloten. Bovenstaande gegevens tonen aan dat een MRI sensitiever is voor het aantonen van botziekte dan X-skeletonderzoek. Ook bij patiënten met een aangetoond plasmocytoom zijn er aanwijzingen dat dit het geval is. Bij 4 van de 12 patiënten met een volgens bovenstaande criteria vastgesteld plasmocytoom werden bij MRI-onderzoek afwijkingen gezien. Drie van de 4 patiënten

ontwikkelde ondanks in opzet curatieve bestraling binnen 18 maanden een systemisch recidief van de ziekte. Een vergelijkbare observatie werd gedaan bij 15 patiënten, waarvan 7 van de 8 patiënten met een niet-afwijkend volledig skeletonderzoek een systemisch recidief ontwikkelden, terwijl dit maar bij 1 van de 8 patiënten optrad die een niet-afwijkende MRI hadden. Dit suggereert dat MRI-onderzoek niet alleen de uitgebreidheid van de solitaire laesies beter aantoon, maar ook een betere indicatie geeft over het bestaan van foci elders in vergelijking tot het X-skeletonderzoek.¹

FDG-PET

Hoewel de sensitiviteit van FDG-PET beter lijkt te zijn dan die van X-skeletonderzoek, is een belangrijk nadeel van deze techniek dat er geen informatie over de corticale botstructuur wordt verkregen. Deze techniek zal dus altijd moeten worden aangevuld met CT, X-skeletonderzoek of MRI, teneinde iets over het fractuurrisico te kunnen zeggen.

Net als voor CT geldt ook voor FDG-PET dat er weinig studies zijn die informeren over de prognostische waarde van MM-gerelateerde botziekte bij nieuw gediagnosticeerde patiënten, aangetoond met deze techniek. Alleen bij patiënten die werden behandeld volgens het TT-3-protocol is deze relatie onderzocht. Er bleek een zeer sterke relatie tussen de aanwezigheid van meer dan 3 focale laesies en een slechte uitkomst: het verschil in OS tussen de beide groepen was meer dan 15%.⁴ Preliminair gegevens getoond tijdens de jaarlijkse bijeenkomst van de 'American Society of Hematology' in 2010 bevestigen deze bevindingen.

Uit bovenstaande blijkt dat de waarde van de nieuwe, sensitievere beeldvormingsmethoden steeds duidelijker wordt. De sensitiviteit van zowel CT als MRI zijn in het algemeen, zeker voor het axiale skelet, hoger dan van X-skeletonderzoek. Hoewel de IMWG in haar richtlijn aangeeft dat 'low dose' WBCT kan worden overwogen als primair diagnosticum in plaats van het volledige X-skeletonderzoek, is vooral de prognostische waarde van MRI (van het axiale skelet) als diagnosticum bewezen.

De HOVON-MM-werkgroep adviseert een volledig X-skeletonderzoek te gebruiken voor het vaststellen van botziekte bij nieuw gediagnosticeerde patiënten voor inclusie in de huidige HOVON-studies. Binnen

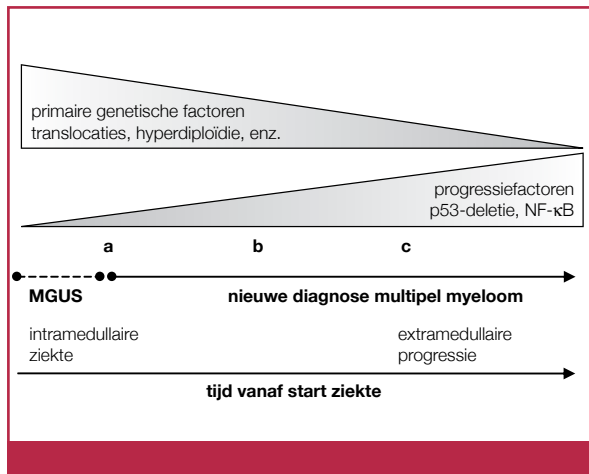
een groep patiënten die in de HOVON 87-studie worden behandeld, zal een prospectief onderzoek naar de prognostische waarde van MRI, CT, FDG-PET en X-skeletonderzoek worden onderzocht. In de nieuwe HOVON-studies gaat dat mogelijk veranderen. Bij patiënten buiten studieverband of bij patiënten die op basis van andere criteria een symptomatisch MM hebben, kan een 'low dose' WBCT-scan met botsetting worden overwogen en kan een WBMRI additionele informatie geven. Indien er geen andere criteria zijn die een symptomatisch MM ondersteunen, kan dit leiden tot eerdere behandeling. De precieze waarde van vroegere behandeling op basis van alleen een afwijkende WBMRI of WBCT is nog niet bekend.

De HOVON-MM-richtlijn 'Beeldvorming bij follow-up'

Bij het vaststellen van complete remissie dient een volledig X-skeletonderzoek te worden verricht ter uitsluiting van progressie. Bij de aanwezigheid van een door CT-scan of MRI aangetoond plasmocytoom dienen deze technieken te worden herhaald, waarbij alleen bij verdwijnen van het plasmocytoom complete remissie kan worden vastgesteld. Voor restagering bij verdenking op progressie of recidief van de ziekte geldt hetzelfde advies als bij de initiële stagering. Hoewel gegevens over de waarde van follow-up met X-skeletonderzoek ontbreken, wordt geadviseerd eenmaal per jaar een X-skeletonderzoek te verrichten om progressie van de ziekte uit te sluiten en laesies die zouden kunnen leiden tot een fractuur te detecteren. Dit met name bij patiënten die bij aanvang botziekte hadden en die weinig of geen M-proteïne secreteren en dientengevolge moeilijker te vervolgen zijn.

Er is nog geen plaats voor het gebruik van beeldvorming bij remissiebeoordeling anders dan bij het bevestigen van complete remissie. Hoewel er enkele veelbelovende resultaten zijn van met name het gebruik van FDG-PET(-CT), die hierna zijn beschreven, is de rol hiervan nog niet goed genoeg uitgekristalliseerd om te worden toegepast buiten studieverband.¹ In een subgroep van patiënten die volgens het HOVON 87-protocol worden behandeld, wordt momenteel de waarde van normalisatie van FDG-PET onderzocht.

Vergelijking tussen FDG-PET en MRI toonde aan dat FDG-PET geschikter is voor het gebruik in follow-up van MM-patiënten dan MRI: bij gebruik van FDG-



Figuur 1. Relatie tussen de klonale evolutie van plasmacellen en het tijdstip van diagnose. MGUS=‘monoclonal gammopathy of undetermined significance’.

PET toonden alle patiënten verbetering, complete normalisatie werd bij 15 van de 23 patiënten gezien; MRI toonde verbetering bij 14 van de 23 patiënten, waarbij bij 8 van de 14 ook sprake was van complete normalisatie. Tevens werd geïllustreerd dat het resultaat van FDG-PET niet altijd overeenstemming vertoonde met de remissiebeoordeling volgens de IMWG-criteria. Hoewel van deze patiënten geen klinisch vervolg bekend was, suggereren deze discrepanties dat het vervolgen van MM-botziekte met FDG-PET-scan van toegevoegde waarde kan zijn bij het voorspellen van de prognose.¹⁷ Dit kon inderdaad worden aangetoond bij de patiënten behandeld volgens het TT-3-protocol: de OS van patiënten met complete remissie was ruim 20% hoger dan die van patiënten met persisterende afwijkingen op FDG-PET-CT.⁵ Tot dusver zijn er geen andere studies beschikbaar die deze bevindingen bevestigen.

De HOVON-MM-richtlijn ‘Beeldvorming bij verdenking op progressie’

Gezien de hogere sensitiviteit van (PET)-CT en MRI en de mogelijkheid om bij PET of bij beeldvorming van het gehele lichaam ook extramedullaire lokalisatie van het MM te visualiseren, zijn bij reeds gediagnosticeerde patiënten en verdenking op progressie van botziekte deze technieken te prefereren.^{18,19} Het voordeel van een PET-CT in deze situatie is dat men zowel informatie krijgt over de botstructuur en daarmee het fractuurrisico als extramedullaire lokalisatie.

Verder zijn er gegevens dat de opname van FDG correleert met het hematopoëtische beenmerg en de mate van plasmacelinfiltratie in het beenmerg.^{20,21}

2. Vaststellen van chromosomale afwijkingen bij multipel myeloom

Inleiding

MM is een heterogene ziekte, gekenmerkt door een zeer grote spreiding in de overlevingsduur van patiënten, variërend van enkele weken tot meer dan 10 jaar. Deze klinische heterogeniteit wordt voor een groot deel veroorzaakt door de genetische veranderingen in maligne plasmacellen.

Reeds bij diagnosestelling is er sprake van klinische variabiliteit. Bij een deel van de patiënten wordt de diagnose ‘MM’ gesteld, nadat eerst soms al jaren sprake was van een ‘monoclonal gammopathy of undetermined significance’ (MGUS). Bij het merendeel van de patiënten wordt tevoren geen MGUS vastgesteld en een klein deel van de patiënten presenteert zich met agressieve ziekte, zoals plasmacelleukemie of extramedullaire ziekte. Deze uitingvormen representeren de klonale evolutie van de maligne plasmacellen (zie *Figuur 1*).^{22,23}

De eerste genetische afwijkingen zijn al aanwezig in het stadium van MGUS, te weten primaire immuunglobulinetranslocaties (waarbij het immuunglobulinegen op chromosoom 14q32 is betrokken) en aneuploidie. Ook deletie van chromosoom 13 ontwikkelt zich al in het MGUS-stadium. Van activerende mutaties in RAS-genen of het *FGFR3*-gen (ook betrokken bij t(4;14)) wordt verondersteld dat zij de progressie van MGUS naar MM initiëren, echter zij kunnen ook later optreden in het ziektebeloop van MM. De meest agressieve vormen van MM worden relatief frequenter gekenmerkt door *MYC*- en/of *RAS*-disregulatie, door secundaire immuunglobulinetranslocaties of door verlies/mutaties in het *TP53*-gen op chromosoom 17p13. De laatste jaren is de prognostische waarde van veel van de bovengenoemde chromosomale afwijkingen vastgesteld in prospectieve studies, waar bij aanvang van de studie cytogenetische analyse (hieronder worden zowel klassieke karyotypering zoals fluorescentie-in-situ-hybridisatie (FISH) en ‘gene arrays’ verstaan) werd verricht. Dit zal ook leiden tot behandeling op maat, omdat is gebleken dat bij behandeling met de

Tabel 4. Advies van de HOVON-MM-werkgroep over onderzoek naar specifieke chromosoomafwijkingen bij patiënten met MM en de prognostische impact.

FISH-analyse*	Incidentie bij nieuw gediagnosticeerd MM	Klinische impact
ESSENTIEEL		
t(4;14)(p16;q32)	10-15%	slechte prognose; snel resistent recidief
t(14;16)(q32;q23)	~5%	slechte prognose; snel recidief IgA-MM
17p13-deletie	5-10%	slechte prognose; minder CR, snel resistent recidief extramedullaire ziekte
UITGEBREID PANEL		
hyperdiploidie	45%	goede prognose
t(11;14)(q13;q32)	~15%	goede prognose CD20-expressie, lymfoplasmacytoïde morfologie, hyposecemerend, λ-lichteketenproductie
13q14-deletie	50%	slechte prognose, echter blijkt in de meeste gevallen ten gevolge van associatie met t(4;14)(p16;q32) 90% van t(4;14)(p16;q32) heeft ook een chromosoom 13-deletie
1q-amplificatie, 1p-deletie		slechte prognose
12p-deletie		slechte prognose, nog niet gevalideerd
5q-amplificatie		goede prognose, nog niet gevalideerd
*FISH moet op een verrijkte plasmacelfractie worden verricht of in combinatie met immunofluorescente detectie van de cytoplasmatische immuunglobuline (clg-FISH) in klonale plasmacellen.		
MM=multipel myeloom, FISH=fluorescentie-in-situ-hybridisatie, IgA=immuunglobuline A, CR=complete remissie.		

zogenoemde ‘novel agents’ de negatieve impact van sommige cytogenetische afwijkingen niet of minder relevant is.

Subgroepanalyses van onderzoeken waarin de effectiviteit van bortezomib bij nieuw gediagnosticeerde patiënten met een t(4;14), t(14;16) en 17p-deletie werd onderzocht, tonen dat bortezomib de negatieve impact van deze cytogenetische afwijkingen deels teniet doet. Dit geldt ook voor de kans op respons in de HOVON 65-analyse. Het is goed te beseffen dat deze analyses zeer kleine patiëntenaantallen betreffen (n=26 in de VISTA-trial) en soms alleen nog in abstractvorm zijn verschenen.²⁴⁻²⁶

In de enige studie waarin lenalidomide werd onderzocht, bleek de respons bij hoogrisico- en standaardrisicopatiënten gelijk, echter de progressievrije overleving was significant slechter bij de patiënten met bovengenoemde cytogenetische afwijkingen.²⁷ Hoewel

dit bij patiënten met een recidief MM minder goed is onderzocht, zijn er ook in deze situatie aanwijzingen dat de prognostische gevolgen van bepaalde chromosomale kenmerken teniet kunnen worden gedaan. De resultaten zijn echter divers. Reece toonde aan dat behandeling met lenalidomide de slechte prognose geassocieerd met deletie 13 en t(4;14) teniet deed, hetgeen niet gold voor 17p-deletie. Dit werd niet bevestigd in een studie van Avet-Loiseau, waarin deze patiënten een significant lagere respons, progressievrije overleving en algehele overleving hadden. Het aantal patiënten met 17p-deletie was te laag om een uitspraak over te doen. Het verschil zou kunnen worden verklaard door een groter aantal oudere patiënten en het groter aantal voorbehandelingen.^{28,29} Daarnaast tonen de nog niet gepubliceerde gegevens van de Engelse MRC-studiegroep dat behandeling met thalidomide bij patiënten met 17p-deletie zelfs

een negatief effect had.³⁰

FISH-analyse is in huidige en komende HOVON-studies dus van groot belang.

Naast de klassieke chromosoomanalyse zullen in de nabije toekomst nieuwe technische ontwikkelingen een grote rol gaan spelen in het identificeren van prognostische en diagnostische markers. Een van deze nieuwe technieken is de 'array comparative genomic hybridization'-analyse, waarbij met veel hogere resolutie dan karyotypering veranderingen in het aantal kopieën van genen ('copy number alteration'; CNA) worden onderzocht in het DNA, verkregen uit maligne plasmacellen. Een recentelijk onderzoek van de 'Intergroupe Francophone du Myélome' (IFM) toonde met deze techniek aan dat amplificatie van 5q31.3 en deletie van 12p13.31 onafhankelijk van het $\beta 2$ -microglobuline sterk prognostische factoren waren.³¹

Meer gegevens zijn al bekend uit analyses waarbij de expressie van genen werd onderzocht ('gene expression profiling' (GEP), uitgaande van mRNA uit plasmacellen dat gehybridiseerd wordt op DNA-arrays). Dit heeft geleid tot twee genetische classificatiesystemen; de 'Translocation and cyclin DC' (TC)-classificatie en de 'University of Arkansas for Medical Science' (UAMS)-classificatie.^{22,23} Deze clusters bleken geassocieerd met prognose.³³⁻³⁵ Recentelijk werden de GEP-gegevens verkregen uit de HOVON 65-studie gepubliceerd, waarin 10 verschillende subgroepen werden geïdentificeerd. Zeven van deze clusters kwamen overeen met de clusters in de UAMS-classificatie. Daarnaast werden 3 niet eerder beschreven clusters geïdentificeerd, gekenmerkt door overexpressie van NF κ B, 'Cancer Testis'-antigenen en 'Proteïne Tyrosine Phosphatases'-genen.³⁶

Aangezien GEP- en CNA-array-analyse nog geen standaardtechnieken zijn, wordt in deze richtlijnen hierop niet verder ingegaan. Van belang is echter te melden dat deze onderzoekstechnieken bij patiënten geïncordeerd in HOVON-MM-studies worden uitgevoerd om zodoende in de toekomst een betere voorspelling van de prognose mogelijk te maken en, nog belangrijker, om de therapie te kunnen individualiseren.

Richtlijnen HOVON-MM-werkgroep en HOVON-werkgroep Hemato-oncologische Genoom Diagnostiek

In de recente richtlijnen van de IMWG is onderzoek naar cytogenetische afwijkingen, zoals weergegeven

in Tabel 4, pagina 152, geadviseerd.²² De HOVON-MM-werkgroep en de Werkgroep Hemato-oncologische Genoom Diagnostiek (WHGD) zijn overeengekomen bij nieuw gediagnosticeerde patiënten met een MM onderzoek te verrichten naar de geel gearceerde afwijkingen in Tabel 4, pagina 152. Het prognostisch belang van t(4;14)(p16;q23), t(14;16)(q32;q23) en del(17p) zijn duidelijk vastgesteld. Onderzoek naar chromosoom 13-afwijkingen, amplificatie van 1q, deletie van 1p, t(11;14)(q13;q32) en hyperdiploidie zijn noodzakelijk om de gegevens uit HOVON-studies te vergelijken met voorgaande HOVON-studies en met studies in de internationale literatuur.

De HOVON-MM-werkgroep en de HOVON-WHGD adviseren ook buiten studieverband cytogenetisch onderzoek te verrichten, omdat de keuze van initiële therapie, maar ook van de therapie bij een relaps van de ziekte en onderhoudstherapie, kan worden bepaald door sommige moleculaire afwijkingen.

Bij 30-50% van de nieuw gediagnosticeerde patiënten met MM wordt een afwijkend, vaak zeer complex, karyotype gedetecteerd. Met behulp van interfase FISH (waarbij geen delende cellen nodig zijn) wordt bij een veel hoger percentage een genetische afwijking aangetoond. Daarnaast zijn de gegevens verkregen met FISH beter te interpreteren en hierdoor ook beter te vergelijken met andere studies. Om die redenen hebben de MM-werkgroep en de WHGD besloten geen klassieke karyotypering meer te verrichten, maar deze arbeidsintensieve techniek te vervangen door FISH die op de verrijkte plasmacelfractie moet worden verricht of door een FISH in combinatie met immuunfluorescente detectie van de cytoplasmatische immuunglobuline (cIg-FISH) in klonale plasmacellen. Daarnaast kan met genexpressieanalyse en analyse van CNA in het gehele genoom van maligne plasmacellen met verschillende arraytechnieken nog niet bekende genetische afwijkingen worden geïdentificeerd. De klinische betekenis van dergelijke nieuwe afwijkingen zal in grotere patiëntenstudies moeten worden onderzocht en is nog geen onderdeel van het diagnostisch arsenaal.

Onderbouwing van de HOVON-MM-richtlijn 'Chromosoomanalyse'

De afwijkingen met de belangrijkste prognostische betekenis zijn t(4;14)(p16;q32) en del(17p). t(4;14)(p16;q32) is MM-specifiek en leidt tot deregulatie

van 2 genen op chromosoom 4; *MMSET* (speelt een rol in de DNA-reparatieroute) en soms *FGFR3* (de receptor voor de fibroblastengroefactor). Del(17p) is niet specifiek voor MM en leidt naast verlies van andere genen tot verlies van het TP53-tumorsuppressorgen, dat mede betrokken is bij inductie van celdood. Bij een grote groep patiënten met deze genetische afwijkingen ($n=716$ voor $t(4;14)(p16;q32)$ en $n=532$ voor $del(17p)$) bleek de gebeurtenisvrije overleving (20,6 en 15 maanden) significant korter dan bij patiënten zonder deze afwijkingen (35 maanden). Dit gold ook voor de algehele overleving (41,3 en 22 maanden versus nog niet bereikt).³⁴ De $t(14;16)(q32;q23)$ is ook specifiek voor MM en leidt tot overexpressie van de transcriptiefactor *MAF*. De translocatie komt minder vaak voor bij patiënten, maar de publicaties tonen een slechtere prognose.²² De primaire genetische afwijkingen in MM kunnen in het algemeen in 2 groepen worden verdeeld: hyperdiploïd, waarbij verschillende trisomieën voorkomen (van voornamelijk de oneven chromosomen met uitzondering van chromosoom 13) en non-hyperdiploïd (hypodiploïd, pseudodiploïd en bijna-tetradiploïd), waarbij veel terugkerende translocaties voorkomen. Het hyperdiploïde MM heeft in het algemeen een iets gunstiger prognose en er komt een hogere incidentie van botziekte voor.²² Recente CNA-analyse toonde aan dat de prognostische waarde van hyperdiploïdie met name voortkomt uit een toename van chromosoom 5.³¹ De $t(11;14)(q13;q32)$ leidt tot overexpressie van cycline D1. In de meeste series hebben patiënten met deze translocatie een iets betere prognose.²² De negatief prognostische waarde van deletie van chromosoom 13 lijkt vooral van toepassing indien aangevoerd met klassieke karyotypering en blijkt minder uitgesproken na aantonen door middel van FISH-techniek. Redenen hiervoor zijn dat het slagen van de klassieke karyotypering impliceert dat er meer delende cellen zijn, dus een hogere delingsindex, wat een bekende prognostische factor is. Daarnaast blijkt het in de laatste jaren niet altijd een onafhankelijke risicofactor, gezien de relatie met $t(4;14)(p16;q32)$.^{22,34} In de recente analyse van de HOVON 65-studie waren chromosoom 13-afwijkingen echter wel weer een belangrijke onafhankelijke risicofactor. Afwijkingen van chromosoom 1 zijn met name van belang gebleken bij patiënten die in de TT-programma's van de Arkansasgroep zijn behandeld. Zij verklaren voor

een groot deel het door deze onderzoeksgroep vastgestelde slecht prognostische genexpressieprofiel.³³ Ook in de HOVON 24-studie bleken afwijkingen in chromosoom 1 gerelateerd te zijn met een slechte prognose.³⁷ Er zijn echter patiëntengroepen waarin chromosoom 1-afwijkingen niet van prognostisch belang bleken te zijn.

Recentelijk toonde de IFM door middel van een 'single nucleotide polymorfism-based array' aan dat amplificatie van 5q31.3 en deletie van 12p13.31 onafhankelijk van het β_2 -microglobuline sterk prognostische factoren waren. De amplificatie van 5q31.3 bleek in belangrijke mate de gunstige prognostische waarde van hyperdiploïdie te bepalen. De prognostische waarde werd bevestigd als er vervolgens specifiek werd gekeken naar amplificatie van 5q31.3 door middel van FISH.³¹ Indien deze prognostische factor in andere studies wordt gevalideerd, kan deze specifieke FISH tot het standaardonderzoek gaan behoren.

3. Flowcytometrie bij multipel myeloom

Inleiding

De primaire rol van immuunfenotypering met multiparameterflowcytometrie (MFC) bij MM is het vaststellen van klonaliteit van plasmacellen en het aantonen van een aberrant fenotype. MFC-fenotypering biedt de volgende mogelijkheden:

1. Simultane analyse van meerdere parameters op enkelcelniveau.
2. Bestuderen van grote aantallen cellen in relatief korte tijd.
3. Opslag van gegevens van individuele cellen voor latere analyse.
4. Kwantitatieve analyse van antigeenexpressie.
5. Gecombineerde detectie van membraangebonden en cytoplasmatische antigenen.

Hierdoor maakt MFC het mogelijk om zelfs bij aanwezigheid van kleine percentages plasmacellen deze met meervoudige kleuringen ondubbelzinnig te identificeren, te kwantificeren en nader te karakteriseren.

Identificatie van maligne plasmacellen door MFC

Het gecombineerde gebruik van antistoffen gericht tegen CD38, CD138 en CD45 in 1 buis samen met

Tabel 5. Schema van zeskleurenpanel membraan en cytoplasmatisch.³⁸

Kleuring	FITC	PE	PerCP	PE-Cy7	APC	APC-H7
controle	controle IgG1	controle IgG1	CD45	CD138	CD38	CD19
klonaliteit	cylgκ	cylgA	CD45	CD138	CD38	CD19
klonaliteit	cylgλ	cylgG	CD45	CD138	CD38	CD19
optioneel	cylgD	cylgM	CD45	CD138	CD38	CD19
aberrantie	CD20	CD56	CD45	CD138	CD38	CD19
aberrantie	CD27	CD28	CD45	CD138	CD38	CD117

FITC=fluoresceïne-isothiocyanaat, PE=phyco-erythrine, PerCP=peridininechlorofylproteïne, PE-Cy7=phyco-erythrine Cy7, APC=antigeenpresenterende cel, Ig=immuunglobuline, CD='cluster of differentiation'.

lichtverstrooiende eigenschappen is een accurate manier om plasmacellen reproduceerbaar aan te tonen in hematologisch patiëntenmateriaal. Nadere analyse van het immuunfenotype maakt een onderscheid tussen normale en afwijkende plasmacellen mogelijk, terwijl monoklonaliteit kan worden vastgesteld door het aantonen van cytoplasmatische lichte ketens. Hieronder staat weergegeven hoe maligne plasmacellen zich kunnen onderscheiden van normale cellen.

1. Onderexpressie van CD19, CD27, CD38 en CD45.
2. Overexpressie van CD28, CD33 en CD56.
3. Asynchrone expressie van CD20, CD117 en membraangebonden immuunglobulinen.

Zie Tabel 5 voor een voorbeeld van een zeskleurenpanel, waarmee maligne en normale plasmacellen worden geïdentificeerd en van elkaar kunnen worden onderscheiden. Verdere ontwikkeling van de techniek maakt tegenwoordig ook achtkleurenpanels mogelijk (zie Tabel 6) dat in enkele ziekenhuizen ook wordt toegepast.

Gebruik van MFC bij diagnose

MFC ter detectie van maligne plasmacellen

In de meeste studies wordt bij de diagnose 'plasmaceldyscrasieën' met behulp van MFC een fors lagere uitslag van het percentage plasmacellen vastgesteld dan met morfologie. Voor het onderscheid tussen MGUS en MM is in de nieuwe criteria een grens gesteld van 10% klonale plasmacellen die door gebruik van verschillende technieken zoals MFC, aspiraats en immuunhistochemiebiopt verwarring kan geven.¹ Het bepalen van het aantal plasmacellen in een beenmergbiopt heeft de voorkeur. Daarnaast is MFC goed te gebruiken bij de diagnose om kleine plasmacellklonen te detecteren, zoals bijvoorbeeld bij AL-amyloidose, die bij immuunhistochemie mogelijk kunnen worden gemist.

MFC van nut bij vaststellen van prognose

In een studie van de Mayo Clinic bleek de detectie van het aantal circulerende plasmacellen in het bloed

Tabel 6. Voorbeelden van achtkleurenpanels.

Pac. Blue/ V450	Pac. Org/ V500/ AmCyan	FITC	PE	PerCP/ PerCP-Cy5.5	PE-Cy7	APC	APC-Cy7
CD56	CD45	cylg	cylg	CD19	CD138	CD38	CD20
CD45	CD138	CD38	CD56	β ₂ -micro	CD19	cylg	cylg
CD45	CD27	cylg	cylg	CD138	CD56	CD38	CD19

Pac. Blue='pacific blue', Pac. Org='pacific orange', AmCyan=anemoniamajanocyanine, FITC=fluoresceïne-isothiocyanaat, PE=phyco-erythrine, PerCP=peridininechlorofylproteïne, PE-Cy7=phyco-erythrine Cy7, APC=antigeenpresenterende cel, CD='cluster of differentiation', Ig=immuunglobuline.

Tabel 7. Advies HOVON-MM-werkgroep over multiflowcytometrie bij diagnose en follow-up.

De werkgroep stelt dat bij voorkeur een botbiopt moet worden verricht om het aantal plasmacellen te kwantificeren, alsmede klonaliteit vast te stellen. Indien alleen een beenmergaspiraats wordt verricht, moet de klonaliteit worden aangetoond met MFC. Door de veel grotere ervaring en langdurig gebruik in studies dient het morfologisch vastgestelde percentage plasmacellen leidend te zijn, niet het percentage plasmacellen vastgesteld met MFC.

Aantonen van de verhouding tussen abnormale en normale plasmacellen bij diagnose en minimaal residuale ziekte na therapie met behulp van MFC lijkt prognostische waarde te hebben. Daarom is het in nieuwe studies van belang het percentage aberrante plasmacellen door middel van MFC te bepalen en te vervolgen. Dit om in de nabije toekomst de therapie op basis van minimaal residuale ziekte te kunnen aanpassen. Hiertoe dient goede afstemming plaats te vinden tussen de verschillende laboratoria met betrekking tot de techniek en interpretatie van deze bepaling.

MFC=multiparameterflowcytometrie.

van nieuwe symptomatische MM-patiënten prognostische waarde te hebben.³⁹ Patiënten met >10% circulerende plasmacellen hadden een slechtere OS, met een hazardratio van 1,4 in de multivariate analyse. De Spaanse studiegroep toonde aan dat symptomatische MM-patiënten, die bij diagnose nog >5% normale (polyklonale) plasmacellen ten opzichte van alle plasmacellen in het beenmerg hebben, een betere prognose hebben. De in totaal 14% van de 594 patiënten bleken een betere 'progression free survival' (PFS) en OS te hebben. In multivariate analyse bleef alleen de PFS significant met een relatief risico op progressie van 1,6.⁴⁰

In een studie van dezelfde Spaanse groep bij 407 MGUS-patiënten en 93 'smouldering' MM-patiënten bleek de verhouding tussen abnormale en normale plasmacellen een onafhankelijke risicofactor voor progressie naar symptomatisch MM. Na 5 jaar hadden MGUS-patiënten met $\geq 95\%$ abnormale plasmacellen/totaalplasmacellen een cumulatief risico op progressie van 25% versus 5% bij de MGUS-patiënten met <95% abnormale plasmacellen/totaalplasmacellen. Voor 'smouldering' MM-patiënten was het verschil na 5 jaar respectievelijk 64% versus 8%.⁴¹

Gebruik van MFC na behandeling MFC om 'minimal residual disease' aan te tonen

Om na behandeling bepalingen voor 'minimal residual disease' (MRD)-studies te kunnen verrichten, is het essentieel dat er een uitgangsmFC is verricht op (diagnose/recidief) beenmerg met voldoende plasmacellen om het aberrante fenotype van de maligne

plasmacellen vast te leggen. De onafhankelijke prognostische waarde van de aanwezigheid van MRD 100 dagen na autologe stamceltransplantatie werd wederom door de Spaanse groep aangetoond.⁴² Van de 295 patiënten had 58% op dat moment nog detecteerbare abnormale plasmacellen. Deze MRD-positieve patiënten hadden een slechtere vijfjaars-PFS (22% versus 60%) en vijfjaars-OS (60% versus 82%) dan patiënten met normale plasmacellen.

Hoewel MFC dus een zeer veelbelovende techniek is, wordt voor de dagelijkse klinische zorg nog niet geadviseerd om MFC als standaardtest te gebruiken, behalve voor het vaststellen van klonaliteit van de plasmacellen bij diagnose indien geen botbiopt is verricht (zie Tabel 7). MFC bij diagnose en follow-up wordt wel standaard in de komende HOVON-studies geïncorporeerd om patiëntspecifieke behandelingen in de toekomst mogelijk te maken.

Referenties

1. Durie BG, Harousseau JL, Miguel JS, Bladé J, Barlogie B, Anderson K, et al. International Myeloma Working Group. International uniform response criteria for multiple myeloma. *Leukemia* 2006;20:1467-73.
2. Kastritis E, Zervas K, Symeonidis A, Terpos E, Delimbassi S, Anagnostopoulos N, et al. Improved survival of patients with multiple myeloma after the introduction of novel agents and the applicability of the International Staging System (ISS): an analysis of the Greek Myeloma Study Group (GMSG). *Leukemia* 2009;23:1152-7.
3. Dimopoulos M, Terpos E, Comenzo RL, Tosi P, Beksac M, Sezer O, et al. International myeloma working group consensus statement and guidelines regarding the current role of imaging techniques in the diagnosis and monitoring

of multiple myeloma. *Leukemia* 2009;23:1545-56.

4. Durie BG, Salmon SE. A clinical staging system for multiple myeloma. Correlation of measured myeloma cell mass with presenting clinical features, response to treatment, and survival. *Cancer* 1975;36:842-54.
5. Bartel TB, Haessler J, Brown TL, Shaughnessy JD Jr, Van Rhee RF, Anaissie E, et al. F18-fluorodeoxyglucose positron emission tomography in the context of other imaging techniques and prognostic factors in multiple myeloma. *Blood* 2009;114:2068-76.
6. Gleeson TG, Moriarty J, Shortt CP, Gleeson JP, Fitzpatrick P, Byrne B, et al. Accuracy of whole-body low-dose multidetector CT (WBLDCT) versus skeletal survey in the detection of myelomatous lesions, and correlation of disease distribution with whole-body MRI (WBMRI). *Skeletal Radiol* 2009;38:225-36.
7. Horger M, Claussen CD, Bross-Bach U, Vonthein R, Trabold T, Heuschmid M, et al. Whole-body low-dose multidetector row-CT in the diagnosis of multiple myeloma: an alternative to conventional radiography. *Eur J Radiol* 2005;54:289-97.
8. Mahnken AH, Wildberger JE, Gehbauer G, Schmitz-Rode T, Blaum M, Fabry U, et al. Multidetector CT of the spine in multiple myeloma: comparison with MR imaging and radiography. *Am J Roentgenol* 2002;178:1429-36.
9. Laroche M, Assoun J, Sixou L, Attal M. Comparison of MRI and computed tomography in the various stages of plasma cell disorders: correlations with biological and histological findings. Myelome-Midi-Pyrenees Group. *Clin Exp Rheumatol* 1996;14:171-6.
10. Dinter DJ, Neff WK, Klaus J, Bohm C, Hastka J, Weiss C, et al. Comparison of whole-body MR imaging and conventional X-ray examination in patients with multiple myeloma and implications for therapy. *Ann Hematol* 2009;88:457-64.
11. Walker R, Barlogie B, Haessler J, Tricot G, Anaissie E, Shaughnessy JD Jr, et al. Magnetic resonance imaging in multiple myeloma: diagnostic and clinical implications. *J Clin Oncol* 2007;25:1121-28.
12. Ghanem N, Lohmann C, Engelhardt M, Pache G, Uhl M, Saueressig U, et al. Whole-body MRI in the detection of bone marrow infiltration in patients with plasma cell neoplasms in comparison to the radiological skeletal survey. *Eur Radiol* 2006;16:1005-14.
13. Baur A, Stabler A, Nagel D, Lamerz R, Bartl R, Hiller E, et al. Magnetic resonance imaging as a supplement for the clinical staging system of Durie and Salmon? *Cancer* 2002;95:1334-45.
14. Mouloupoulos LA, Gika D, Anagnostopoulos A, Delasalle K, Weber D, Alexanian R, et al. Prognostic significance of magnetic resonance imaging of bone marrow in previously untreated patients with multiple myeloma. *Ann Oncol* 2005;16:1824-28.
15. Van de Berg BC, Lecouvet FE, Michaux L, Labaisse M, Malghem J, Jamart J, et al. Stage I multiple myeloma: value of MR imaging of the bone marrow in the determination of prognosis. *Radiology* 1996;201:243-6.
16. Weber DM, Dimopoulos MA, Mouloupoulos LA, Delasalle KB, Smith T, Alexanian R. Prognostic features of asymptomatic multiple myeloma. *Br J Haematol* 1997;97:810-4.
17. Zamagni E, Nanni C, Patriarca F, Englaro E, Castellucci P, Geatti O, et al.

A prospective comparison of 18F-fluorodeoxyglucose positron emission tomography-computed tomography, magnetic resonance imaging and whole-body planar radiographs in the assessment of bone disease in newly diagnosed multiple myeloma. *Haematologica* 2007;92:50-5.

18. Shortt CP, Carty F, Murray JG. The role of whole-body imaging in the diagnosis, staging, and follow-up of multiple myeloma. *Semin Musculoskelet Radiol* 2010;14:37-46.
19. Lütje S, De Rooy JW, Croockewit S, Koedam E, Oyen WJ, Raymakers RA. Role of radiography, MRI and FDG-PET/CT in diagnosing, staging and therapeutic evaluation of patients with multiple myeloma. *Ann Hematol* 2009;88:1161-8.
20. Agool A, Glaudemans AW, Boersma HH, Dierckx RA, Vellenga E, Slart RH. Radionuclide imaging of bone marrow disorders. *Eur J Nucl Med Mol Imaging* 2011;38:166-78.
21. Ak I, Gulbas Z. F-18 FDG uptake of bone marrow on PET/CT scan: it's correlation with CD38/CD138 expressing myeloma cells in bone marrow of patients with multiple myeloma. *Ann Hematol* 2011;90:81-7.
22. Fonseca R, Bergsagel PL, Drach J, Shaughnessy J, Gutierrez N, Stewart AK, et al. International Myeloma Working Group molecular classification of multiple myeloma: spotlight review. *Leukemia* 2009;23:2210-21.
23. Bergsagel PL, Kuehl WM. Molecular pathogenesis and a consequent classification of multiple myeloma. *J Clin Oncol* 2005;23:6333-8.
24. San Miguel JF, Schlag R, Khuageva NK, Dimopoulos MA, Shpilberg O, Kropff M, et al. Bortezomib plus melphalan and prednisone for initial treatment of multiple myeloma. *N Engl J Med* 2008;359:906-17.
25. Cavo M, Testoni N, Terragna C, Marzocchi G, Durante S, Zambello R, et al. Superior rate of complete response with up-front velcade-thalidomide-dexamethasone versus thalidomide-dexamethasone in newly diagnosed multiple myeloma is not affected by adverse prognostic factors, including high-risk cytogenetic abnormalities. *Blood* 2008;112:568. Abstract 1662.
26. Sonneveld P, Schmidt-Wolf I, Van der Holt B, El Jarari L, Bertsch U, Salwender H, et al. HOVON-65/GMMG-HD4 randomized phase III trial comparing bortezomib, doxorubicin, dexamethasone (PAD) vs VAD followed by high-dose melphalan (HDM) and maintenance with bortezomib or thalidomide in patients with newly diagnosed multiple myeloma (MM). *Blood* 2010;116:Abstract 40.
27. Kapoor P, Kumar S, Fonseca R, Lacy MQ, Witzig TE, Hayman SR, et al. Impact of risk stratification on outcome among patients with multiple myeloma receiving initial therapy with lenalidomide and dexamethasone. *Blood* 2009;114:518-21.
28. Reece D, Song KW, Fu T, Roland B, Chang H, Horsman DE, et al. Influence of cytogenetics in patients with relapsed or refractory multiple myeloma treated with lenalidomide plus dexamethasone: adverse effect of deletion 17p13. *Blood* 2009;114:522-5.
29. Avet-Loiseau H, Soulier J, Fermand JP, Yakoub-Agha I, Attal M, Hulin C, et al. Impact of high-risk cytogenetics and prior therapy on outcomes in patients with advanced relapsed or refractory multiple myeloma treated with lenalidomide plus dexamethasone. *Leukemia* 2010;24:623-8.
30. Morgan GJ, Jackson GH, Davies FE, Drayson MT, Owen RG, Gregory WM,

- et al. Maintenance thalidomide may improve progression free but not overall survival; results from the Myeloma IX Maintenance Randomisation. *Blood* 2008;112. Abstract 656.
31. Avet-Loiseau H, Li C, Magrangeas F, Gouraud W, Charbonnel C, Harousseau JL, Attal M, et al. Prognostic significance of copy-number alterations in multiple myeloma. *J Clin Oncol* 2009;27:4585-90.
32. Zhan F, Huang Y, Colla S, Stewart JP, Hanamura I, Gupta S, et al. The molecular classification of multiple myeloma. *Blood* 2006;108:2020-8.
33. Shaughnessy JD Jr, Zhan F, Burington BE, Huang Y, Colla S, Hanamura I, et al. A validated gene expression model of high-risk multiple myeloma is defined by deregulated expression of genes mapping to chromosome 1. *Blood* 2007;109:2276-84.
34. Avet-Loiseau H, Attal M, Moreau P, Charbonnel C, Garban F, Hulin C, et al. Genetic abnormalities and survival in multiple myeloma: the experience of the Intergroupe Francophone du Myélome. *Blood* 2007;109:3489-95.
35. Zhan F, Barlogie B, Mulligan G, Shaughnessy JD Jr, Bryant B. High-risk myeloma: a gene expression based risk-stratification model for newly diagnosed multiple myeloma treated with high-dose therapy is predictive of outcome in relapsed disease treated with single-agent bortezomib or high-dose dexamethasone. *Blood* 2008;111:968-9.
36. Broyl A, Hose D, Lokhorst H, De Knegt Y, Peeters J, Jauch A, et al. Gene expression profiling for molecular classification of multiple myeloma in newly diagnosed patients. *Blood* 2010;116:2543-53.
37. Wu KL, Beverloo B, Lokhorst HM, Segeren CM, Van der Holt B, Steijaert MM, et al. Abnormalities of chromosome 1p/q are highly associated with chromosome 13/13q deletions and are an adverse prognostic factor for the outcome of high-dose chemotherapy in patients with multiple myeloma. *Br J Haematol* 2007;136:615-23.
38. Rawstron AC, Orfao A, Beksac M, Bezdicikova L, Brooimans RA, Bumbea H, et al. Report of the European Myeloma Network on multiparametric flow cytometry in multiple myeloma and related disorders. *Haematologica* 2008;93:431-8.
39. Nowakowski GS, Witzig TE, Dingli D, Tracz MJ, Gertz MA, Lacy MQ, et al. Circulating plasma cells detected by flow cytometry as a predictor of survival in 302 patients with newly diagnosed multiple myeloma. *Blood* 2005;106:2276-9.
40. Paiva B, Vidriales MB, Mateo G, Pérez JJ, Montalbán MA, Sureda A, et al. The persistence of immunophenotypically normal residual bone marrow plasma cells at diagnosis identifies a good prognostic subgroup of symptomatic multiple myeloma patients. *Blood* 2009;114:4369-72.
41. Pérez-Persona E, Mateo G, García-Sanz R, Mateos MV, De Las Heras N, De Coca AG, et al. Risk of progression in smoldering myeloma and monoclonal gammopathies of unknown significance: comparative analysis of the evolution of monoclonal component and multiparameter flow cytometry of bone marrow plasma cells. *Br J Haematol* 2010;148:110-4.
42. Paiva B, Vidriales MB, Cerveró J, Mateo G, Pérez JJ, Montalbán MA, et al. Multiparameter flow cytometric remission is the most relevant prognostic factor for multiple myeloma patients who undergo autologous stem cell transplantation. *Blood* 2008;112:4017-23.

Ontvangen 6 april 2011, geaccepteerd 14 april 2011.